# CENTRALBLATT
für
Allgemeine Pathologie u. Pathologische Anatomie.

Herausgegeben von **Prof. Dr. E. Ziegler** in Freiburg i. B.

Redigirt von **Prof. Dr. C. v. Kahlden** in Freiburg i. B.

Verlag von **Gustav Fischer** in **Jena.**

II. Band.	Jena, 15. März 1891.	No. 6.

Das Centralblatt für Allgemeine Pathologie u. Pathologische Anatomie erscheint in Nummern von zwei bis drei Druckbogen; zweimal monatlich gelangt eine Nummer zur Ausgabe. Der Umfang des Jahrgangs wird 65 Druckbogen betragen. Das Abonnement für das Centralblatt kostet 24 Mark für den Band (24 Nummern). Zu beziehen durch alle Buchhandlungen und Postanstalten.

Die Herren Verfasser werden gebeten, besondere Abdrücke ihrer Arbeiten an die Redaction des „Centralblatt für Allgemeine Pathologie und Pathologische Anatomie" in Freiburg i. B., Rheinstrasse 34, Arbeiten in russischer oder polnischer Sprache aber direct an Herrn Professor Dr. Lukjanow, Pathologisches Laboratorium der Kaiserlichen Universität in Warschau, einzusenden.

Originalmittheilungen.

Ueber einen Fall von Tubarschwangerschaft, ein Beitrag zur Lehre von den Beziehungen zwischen den Chorionzotten und deren Epithel zu dem mütterlichen Gewebe.

Von Dr. med. E. Gunsser.

(Aus dem pathologischen Institute zu Freiburg i. Br.)

Mit 1 Abbildung.

Der unten beschriebene Fall von Tubarschwangerschaft bietet in mehrfacher Beziehung Interesse. Einmal handelt es sich um eine ausserordentlich frühzeitige Berstung der Tube, sodann ist durch den histologischen Befund Gelegenheit gegeben, eine Frage zu berühren, die in allerneuester Zeit Gegenstand der Discussion geworden ist und das Verhältniss des Eies zu der Wand des Fruchthalters in der ersten Zeit der Schwangerschaft und die Beschaffenheit des Epithelbelages der Chorionzotten betrifft.

Die folgenden Notizen verdanke ich der Freundlichkeit des Herrn Dr. v. Stalewski.

A. T., 30 Jahre alt, erkrankte plötzlich (20. Nov. 1889) Abends mit Krämpfen und starb Nachts $^1/_2$4 Uhr vor Ankunft des Arztes.

Die Section ergab innere Verblutung in Folge von Ruptur einer graviden Tube.

Patientin war seit 4 Jahren verheirathet, hatte 3 Kinder leicht geboren. Die Periode war stets regelmässig und normal aufgetreten. Zuletzt wurde dieselbe 10 Tage vor dem Tode erwartet und blieb damals aus. Das jüngste Kind ist $^3/_4$ Jahr alt."

Ich erhielt das Präparat, bestehend aus dem gesammten Genitalapparate, zur Untersuchung. Dasselbe war in Müller'scher Flüssigkeit gehärtet und dann in Spiritus aufbewahrt worden.

Die Länge der Uterushöhle vom äusseren Muttermunde an gemessen beträgt $9^1/_3$ cm, die Dicke der Wandung desselben im Fundus $1^3/_4$ cm. Die Schleimhaut ist in eine ca. 4 mm dicke, wulstige, an der Oberfläche zahlreiche Einsenkungen und Erhöhungen zeigende Lage umgewandelt, an welcher man schon makroskopisch auf Durchschnitten 2 verschiedene Schichten zu unterscheiden vermag, eine dichtere innere und eine mehr lockere äussere. Nur an der rechten Seite des Uterus und gegen die Cervix zu fehlt diese Verdickung und zeigt die Schleimhaut die gewöhnliche Beschaffenheit.

2 cm von dem uterinen Ende der linken Tube entfernt beginnt eine ziemlich gleichmässig runde Anschwellung derselben. Die Länge derselben beträgt $1^3/_4$ cm, der grösste Querdurchmesser $1^1/_2$ cm. An der nach oben gekehrten Kuppe befindet sich ein kleiner, etwas fetziger Riss, der nach beiden Seiten hin durch glatte Schnitte erweitert ist. Aus der dadurch entstandenen Spalte ragen zahlreiche zottenartige Gebilde hervor Bei Querschnitten durch die Anschwellung zeigt sich, dass der ganze Innenraum derselben von einem Ei ausgefüllt ist, dessen ganze Peripherie bis auf einige ganz kleine Stellen mit feinen, verästelten Zöttchen besetzt ist, die zum Theil frei in der Höhlung liegen. An der Rissstelle und deren Umgebung sind dieselben ohne Berührung mit der Wandung, an den von der ersteren entfernteren Orten haften sie der Wand grösstentheils an, manche nur mit ihren Enden, andere mit breiter Fläche.

Der Embryo ist nicht aufzufinden; er ist wahrscheinlich durch die Blutung weggeschwemmt worden, doch ist zu bemerken, dass er bei der Section in den in der Bauchhöhle befindlichen Blutmassen nicht gefunden werden konnte. Die Wandung der Tube ist von sehr ungleichmässiger Stärke, die Faltung grossentheils so ziemlich verstrichen, doch treten gegen die Enden zu dieselben stellenweise noch deutlich hervor. Der Blutgehalt der Wand ist schon makroskopisch als sehr bedeutend zu erkennen.

Die Tube der rechten Seite zeigt durchaus normale Verhältnisse.

Beide Ovarien sind gross. Im linken findet sich ein Corpus luteum.

Zum Zwecke der mikroskopischen Untersuchung wurden unter möglichster Vermeidung von Zerrung Scheiben aus der Anschwellung herausgeschnitten, dieselben sorgfältig in Celloidin eingebettet und auf Kork aufgeklebt geschnitten. Die möglichst dünn hergestellten Schnitte wurden mit Hämatoxylin und Eosin gefärbt und in Kanadabalsam eingeschlossen.

Die Wandung der Tube ist auf der Höhe der Anschwellung an der Rissstelle am dünnsten, sie besteht hier nur noch aus Serosa, an welche sich auf der Innenfläche eine dicke, aus Blut, Fibrin und ungemein zahlreichen Leukocyten bestehende Masse angelagert hat, in welcher einige Zotten eingeschlossen sind. Auch an der Aussenfläche der Serosa finden sich reichliche Mengen von Blut. Etwas weiter von der Rissstelle entfernt ist die Wand auch noch bedeutend verdünnt, die wenigen Muskelschichten erscheinen stark in die Länge gezogen und aus einander gezerrt. An den der Rissstelle gegenüber liegenden Partieen ist die Tube besser erhalten, die Mucosa zeigt hier Falten, die an Mächtigkeit die normalen allerdings nicht erreichen. An Schnitten, welche durch die Enden der Anschwellung gelegt sind, ist die Muscularis sehr stark entwickelt; einzelne Falten besitzen die normale Höhe.

Die Wand der Tube zeigt durchweg einen reichen Blutgehalt. Weite Venen, strotzend mit Blut gefüllt, durchziehen das Gewebe der Mucosa in solcher Mächtigkeit, dass das Bild eines cavernösen Gewebes entsteht. Das Blut ist sehr reich an weissen Elementen, die sich nicht bloss im Lumen der Gefässe, sondern auch in der Wandung und der Umgebung der zusammengezogenen Arterien und der Venen finden.

Ausser dem reichen Blutgehalte weist die Mucosa ferner noch die Erscheinung auf, dass ihr Gewebe fast allenthalben mit einem Transsudat durchsetzt ist, das (bei dem Härtungsprocess) zum Theil in feinfädigen Massen geronnen ist. Neben den Bindegewebszellen findet man zahlreiche rothe Blutkörperchen, Leukocyten und Zellen mit grossen, blassen, bläschenförmigen Kernen, die den Deciduazellen des schwangeren Uterus gleichen, frei im Gewebe. Die Bluträume der Mucosa reichen oft bis dicht unter die Oberfläche, an mehreren Stellen sieht man auf der Mucosa eine massenhafte Ansammlung von Leukocyten. An einer Stelle findet sich in einem Schleimhautvorsprung ein grosser Thrombus, der durch viele Schnitte sich verfolgen lässt und bei Seibert, Ocul. I, Obj. I fast das ganze Gesichtsfeld einnimmt. In der Umgebung desselben liegen zahlreiche Leukocyten.

Der Epithelbelag der Schleimhaut ist in seiner charakteristischen Form als hohes, flimmerndes Cylinderepithel nur an wenigen Stellen erhalten und zwar nur auf ein paar Schleimhautwülsten, die fast die normale Mächtigkeit besitzen und gegen das Ende der Anschwellung hin gelegen sind. Die Wülste, die von ihm bedeckt sind, haben ein ganz anderes Aussehen als die anderen. Sie sind zwar auch blutreich und enthalten zahlreiche Leukocyten, die man in grosser Zahl durch das unversehrte Epithel durchwandern sieht, ferner auch eine geringe Menge von rothen Blutkörperchen. Von einem Transsudate, das die Bindegewebszellen aus einander drängen und die Zwischenräume mit einem feinfädigen Netze erfüllen würde, sieht man nichts. Diese Falten zeigen in Folge dessen eine starke Gesammtfärbung. Sie liegen, wie erwähnt, am Ende der Anschwellung, also da, wo der schwangere Theil der Tube in den normalen übergeht; Chorionzotten fehlen hier. Der Uebergang ist ein ziemlich schroffer, doch sind die Verhältnisse durchaus geeignet, die Veränderungen des Tubarepithels im Uebergangsgebiete zu verfolgen, indem ein Wulst, bedeckt mit intactem Epithel und ohne Transsudat, dicht neben einem solchen liegt, der von dem Transsudate durchsetzt

ist. Direct an der Grenze geht der Saum von hohem Cylinderepithel in eine Bedeckung von bedeutend niedrigerem Epithel mit grossen, stark tingirten Kernen über, dessen Zellen ohne deutliche Abgrenzung sind und ein sehr fein granulirtes Protoplasma, das oft fast homogen erscheint, besitzen. Stellenweise werden die Zellen fast völlig platt, die Kerne flach, der Länge nach parallel mit der Unterlage, so dass sie leicht übersehen werden können. An vielen Stellen fehlt indessen die Bedeckung und ist da, wo sie vorhanden ist, häufig durch vordringendes Transsudat unterbrochen. Wo die Epitheldecke noch erhalten ist, schliesst sie nicht selten ungemein grosse, mit vielen stark gefärbten Kernen versehene, manchmal mit grossen Vacuolen durchsetzte Riesenzellen ein.

Die Epithelbedeckung fehlt, wie erwähnt, an einem grossen Theil der Wandung. Was ist nun aus diesem Epithel geworden? Die Antwort wird sich aus einer näheren Betrachtung des Eies, d. h. der Chorionzotten ergeben.

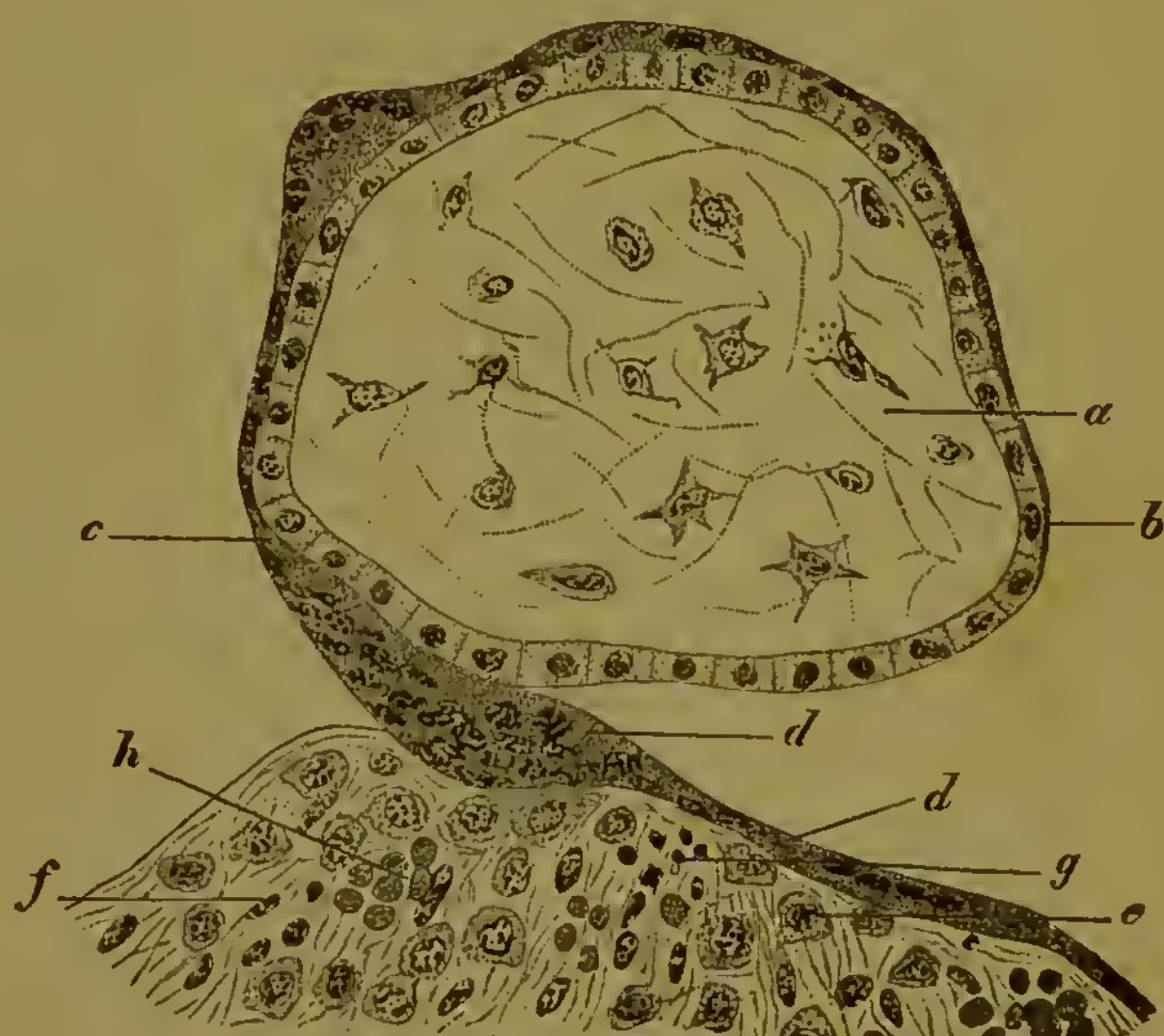
Der ganze Raum zwischen den Wänden der Tube ist von Bildungen ausgefüllt, welche dem Baue nach Chorionzotten entsprechen. Auf dem Querschnitt sind dieselben rund, auf dem Längsschnitt sieht man baumförmige Verzweigungen. Sie bestehen aus einem zarten, gefässlosen Schleimgewebe, welches an seiner Oberfläche von Epithel bedeckt ist.

Ein Theil der Zotten besitzt nur einen einfachen Epithelüberzug, der aus cubischen, mit grossen, blass gefärbten Kernen versehenen Epithelzellen besteht. Andere Zotten enthalten theils eine einfache, theils eine doppelte Epitheldecke, noch andere sind an der ganzen Oberfläche mit einer doppelten Epithellage bedeckt. Die untere Epithelschicht zeigt im Allgemeinen dieselbe Beschaffenheit wie das oben beschriebene einfache Epithel, ist nur manchmal stark abgeflacht und besitzt keine so deutlichen Zellgrenzen. Die obere Zellschicht besitzt vollständig den Charakter des früher erwähnten veränderten Tubenepithels. Der ganze zweite Besatz ist demgemäss dunkler, an manchen Stellen kernreicher, seine Kerne sind tiefer gefärbt, häufig kleiner, das Protoplasma viel feiner granulirt, die Zellgrenzen nicht sichtbar. Die Kerne sind meist parallel der Oberfläche der Zotte gestellt, der Protoplasmasaum an vielen Stellen stark verbreitert. Manchmal liegen die Kerne am äussersten Rande eines solchen Saumes und häufen sich oft in grösserer Zahl an, so dass grosse, vielkernige, zuweilen mit Vacuolen versehene riesenzellenartige Gebilde entstehen, wie ich sie bereits als Producte des wachsenden Tubarepithels erwähnt habe.

Ich stimme Hofmeier, der nie eine doppelte Epithelbekleidung der Chorionzotten sah, völlig zu, wenn er zur Vorsicht bei der Annahme einer solchen mahnt, da man leicht durch schräge Durchschnitte bei der runden Form der Chorionzotten irregeleitet werden könne. In diesem Falle kommen jedoch in jedem Präparat bei der grossen Zahl der Zotten genügend viele reine Quer- und Längsschnitte zu Gesicht und es haben sich dann stets auch bei starker Vergrösserung die Schichten als in einer Ebene liegend gefunden und ausserdem macht die verschiedene Beschaffenheit der beiden Lagen eine Verwechselung unmöglich.

An den freiliegenden Zotten ist man nicht im Stande, die Herkunft dieser zweiten Schicht zu erkennen. Nun ist aber ein ziemlich grosser Theil der Zotten noch in innigem Contacte mit der Wandung der Tube,

indem vor Allem die durch die vorspringenden Schleimhautwülste bedingten Winkel und Buchten durch dieselben ausgefüllt sind, so dass oft fast die ganze Peripherie der Zotte von Schleimhaut umgeben erscheint. Sie reichen oft ganz nahe an die weiten Bluträume der Mucosa heran, ein völliges Anliegen an solche habe ich indessen nicht sehen können. Die in die Buchten eingelagerten Zotten zeigen ohne Ausnahme entweder in ihrem ganzen Umfange oder doch jedenfalls an dem der Schleimhaut anliegenden Theile den doppelten Belag. Man trifft auch Stellen, wo eine der Länge nach getroffene Zotte auf eine breite Strecke der Wandung anliegt und an der derselben zugekehrten Seite eine zweite Epithelschicht zeigt, welche noch fest mit der Schleimhaut verbunden ist. Gleichzeitig sieht man von der Berührungsstelle aus eine zweite Epithellage sich über das cubische Zottenepithel hinüberschieben, oft die ganze Zotte bekleidend, manchmal jedoch einen Theil der gegenüberliegenden Seite freilassend. Wo die Zotten anliegen, findet man ausserordentlich starke Wucherungsvorgänge im Epithel. Sind Haftzotten theilweise von der Unterlage abgelöst, so kann man nicht selten sehen, dass an der Ablösungsstelle der zweite Belag noch fest an der Schleimhaut der Tube haftet. Ein solches Bild zeigt die Figur. An mehreren Stellen sind beim Ablösen der Zotten vom mütterlichen Gewebe Theile der Decidua mitgegangen.



a Schleimgewebe der Chorionzotte. *b* Chorionektoderm. *c* Zweite, vom mütterlichen Gewebe stammende Epithelschicht. *d* Verändertes Epithel der Tube. *e* Deciduale Zellen. *f* Bindegewebszellen. *g* Leukocyten. *h* Rothe Blutkörperchen.

Hohlzotten habe ich nirgends gesehen, wo ähnliche Bilder vorkamen, war es leicht, sie als Artefacte nachzuweisen.

Bemerkenswerth ist es, dass an den Stellen, wo intactes Tubarepithel vorhanden ist, keine Zotten liegen.

Wenn man nun bedenkt, wie vielen Zerrungen der Inhalt der Tube ausgesetzt war, von dem Bersten der Tube an bis zur Vollendung des mikroskopischen Präparates, durch die Hämorrhagie selbst, dann durch die verschiedenen Manipulationen mit demselben, so wird man wohl mit grosser Wahrscheinlichkeit annehmen dürfen, dass noch mehr von den

Zotten, als es jetzt scheint, in Verbindung mit der Wand gestanden haben, so dass es als nicht zu gewagt erscheint, auch für die freiliegenden Zotten, die doppelten Belag zeigen, diesen als von dem veränderten Tubenepithel herrührend anzunehmen.

Zwischen den Zotten trifft man viele rothe Blutkörperchen an, ferner grosse Schollen theils mehr hyalin, theils mehr fädig, ausserdem häufig jene bereits erwähnten Riesenzellen, entweder wohl erhalten mit stark tingirten, dichte Knäuel bildenden Kernen, oder aber in Degeneration begriffen mit Kernzerfall, so dass eine diffuse Blaufärbung der Zelle eintritt, oder mit grossen Vacuolen durchsetzt. Diese beiden letzteren Formen sind sicherlich dem Untergange verfallen, vielleicht haben sie den Zweck, im Verein mit dem Transsudat und den massenhaften Leukocyten zur Ernährung des Embryo in Form einer „Uterinmilch", wie sie besonders von Bonnet[1]) für einzelne Säugethiere beschrieben wird, beizutragen. Für den grössten Theil der zweiten Epithelschicht fehlen jedoch alle Zeichen des Zellunterganges.

An einzelnen Stellen findet man Chorionzotten dicht umschlossen von einem dicken Mantel eines theils mehr homogenen, theils mehr scholligen oder fädigen Gewebes, das noch wenige schlecht gefärbte, grosse Kerne einschliesst. Der doppelte Epithelbelag der Zotte hat ebenfalls seine Kerne fast ganz eingebüsst, doch grenzt er sich noch deutlich als dunklerer Protoplasmasaum gegen die Umgebung ab. Es dürfte sich wohl um jene Bildungen handeln, die Klein als „Infarcte" bezeichnet.

Die Schleimhaut des Uterus ist in eine typische Decidua umgewandelt. Man sieht deutlich mehrere Schichten; eine innere, der Uterushöhle zugekehrte, aus Deciduazellen bestehende, von verhältnissmässig spärlichen, engen, von sehr niedrigem Epithel ausgekleideten Drüsenschläuchen durchzogene, compacte Schicht und eine ampulläre Schicht. In der letzteren zeigen die Drüsen eine ungemein starke Erweiterung, das Epithel derselben ist niedrig, der Hohlraum ausgefüllt von grossen, platten Zellen mit schwach tingirten, grossen Kernen. Ausserdem finden sich sehr zahlreich grosse, runde, schollige, stark glänzende, homogene, meist kernlose Körper, offenbar in Degeneration begriffene Epithelzellen. Auf diese Schicht folgt die der Muscularis angelagerte Schicht der erhaltenen Drüsen. Diese erscheinen verzweigt, mehr der Muscularis parallel angeordnet, ihr Epithel ist in normaler Form erhalten und geht mit ziemlich scharfer Grenze in das der ampullären Schicht über.

Als Ergebniss der mitgetheilten Beobachtung möchte ich den Satz aufstellen: Die Chorionzotten in den Tuben zur Entwicklung gelangender Eier treten in innige Beziehung zu dem mütterlichen Gewebe. Sie legen sich zum grossen Theil an dasselbe an, und zwar nicht bloss mit ihren Enden, sondern häufig in breiter Fläche. Hierbei geht das veränderte mütterliche Epithel auf dieselben über und bekleidet einen grossen Theil derselben mit einer zweiten Epithellage, welche das dem Choriongewebe angehörige Epithel überdeckt und eine wohl charakterisirte zweite Schicht bildet. Diese Umlagerung des Epithels vollzieht sich unter lebhaften Wucherungserscheinungen am Tubarepithel und es werden dabei Riesenzellen producirt, von denen ein Theil sich an der Oberfläche der

---

1) Bonnet, Zur Kenntniss der Uterinmilch, Zeitschrift für Thiermedicin, Bd. 6, und Ueber eigenthümliche Stäbchen in der Uterinmilch, ib. Bd. 7.

Chorionzotten ausbreitet, während ein anderer Theil frei bleibt und früher oder später degenerirt und zu Grunde geht.

Ueber die Insertion des Eies im mütterlichen Gewebe und über die Beziehungen zwischen dem letzteren und dem Epithel der Chorionzotten haben sich in den letzten Jahren verschiedene Autoren geäussert. Ich gebe in Nachstehendem in Kürze eine Uebersicht über deren diesbezügliche Anschauungen.

Selenka[1]) gibt nachfolgende, sich auf ein junges menschliches Ei beziehende Schilderung.

Die Keimblase besitzt ellipsoide Gestalt und misst in der Länge 17, in der Quere 14 mm. Sie trägt auf ihrer ganzen Oberfläche zahlreiche, verästelte „Zotten", bis auf ein zweifellos in der Mitte der Decidua reflexa gelegenes, zottenarmes, stellenweise zottenfreies, etwa 8 mm grosses, unregelmässig gestaltetes Feld. Die Wandung des Eies besteht von Innen nach Aussen aus folgenden Geweben:

1) Ein lockeres, mehrschichtiges Lager von Bindegewebszellen, welches die Somatopleura der Keimblasenwand darstellt. Dies Gewebe setzt sich continuirlich in alle Zotten und deren Verästelungen fort, füllt die Weitungen vollständig aus und enthält ziemlich viele embryonale Blutgefässe.

2) Das einschichtige, aus cubischen oder prismatischen Zellen bestehende Chorionektoderm. Die Zellkerne dieser Gewebslage sind fast durchweg auffallend gross und zeigen ellipsoide Gestalt. Das Chorionektoderm repräsentirt die äussere Gewebsschicht der Keimblasenwand sowie der Eizotten.

3) Keimblase und Zotten sind von einem geschlossenen Blatte abgeplatteter Zellen überdeckt, welches ohne jeden Zweifel das verflachte Uterusepithel nebst dem Drüsenepithel darstellt. Die Zellkerne dieser mit dem Chorionektoderm fest verlötheten Schicht sind meist klein, linsenförmig und stark tingirbar. Hier und da sprossen aus dieser Epithellage solide, kolbenförmige Wucherungen hervor, wie solche als vielkernige, mit Vacuolen versehene „Epithelsprossen" aus der Placenta des Menschen und einiger Säugethiere bekannt geworden sind.

4) An dem freien Ende der längeren Zottenanhänge trifft man kleine Häufchen von regellos geformten Bindegewebszellen, dies sind die abgerissenen Haftstränge, welche die Uterindrüsen an der bindegewebigen „Basalplatte" der mütterlichen Placenta befestigten.

5) Dem verflachten Uterusepithel hafteten stellenweise Gruppen von Bindegewebszellen, an 2 Orten auch Häufchen von zusammengeballten Blutkörperchen der Mutter an.

Um zu beweisen, dass das unter 3 erwähnte Zelllager nicht zur Keimblase gehöre, hat Selenka junge Eier vom Affen untersucht und gefunden, dass, nachdem das Ei festgeklebt ist, sich die Chorionzotten in die Uterindrüsen einsenken, wobei das einfache Chorionektoderm fest mit dem abgeplatteten Uterusepithel verlöthet.

Die Zotten rücken in die sich bildenden Verästelungen der Drüsen nach, wobei lebhafte Zellwucherungen, besonders im Chorionektoderm,

1) Selenka, Zur Entwicklung der Placenta des Menschen. Biologisches Centralblatt, Bd. X, No. 24, 1891.

stattfinden. Die Kerne desselben sind gross, ellipsoid, die Kerne des stark abgeflachten Drüsenepithels meist viel kleiner, linsenförmig, doch erreichen sie in den sich in letzterem bildenden vielkernigen Epithelsprossen eine bedeutende Grösse.

Die Lockerung und der fast völlige Schwund des subepithelialen Bindegewebes, das einer mächtigen, die Drüsenschläuche umspülenden Blutlakune Platz macht, hat zur Folge, dass bei der geringsten Zerrung die Keimblase mitsammt dem Ueberzug des Drüsenepithels sich vom übrigen Uteringewebe ablöst.

Kupffer[1]) bestreitet die Beziehung von Chorionzotten zu den Drüsen, fand jedoch nirgends intactes Uterusepithel. Selenka benützt nun gerade eine Beobachtung dieses Autors zu Gunsten seiner Ansicht. Dass die Chorionzotten auch bei dem von Kupffer beschriebenen Ei des Menschen von dem verflachten Epithel der Drüsenschläuche fest umschlossen waren, lässt sich mit Sicherheit aus der folgenden scharfen Beobachtung Kupffer's entnehmen: „Das Epithel der Zotten ist durchweg doppelschichtig, sowohl an der Membran als an den Zotten. Die Zellen der tieferen Epithellage sind von cubischer Gestalt, die anderen etwas platter, zeigen an der freien Fläche einen gestrichelten Saum und hier und da unzweideutige Reste von Flimmerbesatz.“ Selenka hat die letzteren Eigenschaften nie bemerkt und auch in meinem Falle ist mir nichts dergleichen zu Gesichte gekommen.

Graf Spee[2]) sah ebenfalls bei einem jungen Ei eine doppelte Epithellage; doch erwähnt er, dass er die Zotten eines noch jüngeren Eies mit einschichtigem Flimmerepithel besetzt fand.

Strahl[3]) fasst seine Beobachtungen über den Bau der Placenta der Raubthiere in folgende Sätze zusammen:

„In der Placenta der Katze entwickelt sich aus dem Uterusepithel ein Syncytium, das in der Placenta, an dem Placentarrand und in der Kuppel des Eisackes verschiedene Eigenschaften zeigt. Es kann sich entweder direct aus dem Epithel der Uterindrüsen anlegen, indem dessen Zellgrenzen verloren gehen und die so entstandene, vielkernige Protoplasmamasse stark färbbar wird, oder indirect, indem ein Theil der Epithelzellen sternförmig wird und zeitweilig ein Netzwerk im Innern des erweiterten Lumens formirt. 2) Innerhalb der Placenta wird das Syncytium zum Theil zur Bekleidung der Zotten mit einem zusammenhängenden und vollständigen Ueberzug verwendet, ein anderer, geringerer Theil geht zu Grunde und wird wahrscheinlich, bei anderen Raubthieren, z. B. Dachs, Frett nachweisbar, von dem Chorionepithel aufgenommen.“

Keibel[4]) schreibt in seiner Abhandlung über „Ein sehr junges menschliches Ei“ Folgendes:

„Ueber die Decidua kann ich kurz sein, da sich leider an den mir vorliegenden wenigen Bruchstücken ein befriedigender Ueberblick über ihre Structur nicht gewinnen liess. Sicher konnte ich immerhin consta-

---

1) Kupffer, Münchner klinische Wochenschrift, No. 31, 1888.

2) Spee, Mittheilungen für den Verein Schleswig-Holsteinischer Aerzte, 1887.

3) Strahl, Die histologischen Veränderungen der Uterusepithelien bei der Raubthierplacenta. Archiv für Anatomie und Entwicklungsgeschichte, 1890.

4) Keibel, Ein sehr junges menschliches Ei. Archiv für Anatomie und Entwicklungsgeschichte, 1890.

tiren, dass die Zotten nicht einfach in Uterindrüsen einwuchern, wie dies Reichert seiner Zeit beschrieben hat."

Er findet ferner das Epithel der Chorionzotten als ein doppeltes, das die schon mehrfach erwähnten Charakteristika besitzt.

Weiter unten folgt sodann eine Beobachtung, die sich ebenso gut mit meiner Auffassung von der Herkunft der äusseren Lage des Chorionepithels verträgt und vielleicht noch besser als mit der des Autors: „Von besonderem Interesse sind die Stellen, wo das Ei sich schon mit dem mütterlichen Gewebe verbunden hat. Ob die mütterlichen Zellen hier ektodermaler oder mesodermaler Natur, lässt sich natürlich an den vorhandenen Objecten nicht entscheiden." Ferner: „Fig. 6 stellt die erste Verklebung zwischen mütterlichem und fötalem Gewebe dar. Das mütterliche Gewebsstück ist ein vielzelliges Plasmodium, das sich an den mit Alaunkarmin gefärbten Schnitten durch einen eigenthümlichen Farbenton auszeichnet. Das mütterliche Gewebe scheint nun einen Reiz auf die fötalen Zottenepithelien auszuüben. Jedenfalls finden wir an derartigen Stellen die Kerne in dem Zottenepithel, vor allem in der äusseren Schichte desselben, stark vermehrt. Im weiteren Lauf der Entwicklung scheint mir dann vielfach eine Umwachsung der mütterlichen Elemente durch die Zellen des Chorionepithels, insbesondere durch die Zellen seiner äusseren Lage, einzutreten." Ich deute dieses Bild Keibel's so, dass die Zotten, die sich an die mütterliche Schleimhaut anlegen, von dem veränderten Epithel derselben umwuchert werden.

Klein[1]) theilt in seiner Arbeit über Tubarschwangerschaft (die schwangere Tube hatte die Maasse 1,6 : 2,3 cm) als besonders bemerkenswerth unter anderem folgenden Befund mit: „Die tubare Decidua gleicht in der Hauptsache der uterinen. Zwischen Chorion und tubarer Decidua besteht ein äusserst inniges Verhältniss. Die Decidua umwuchert die Zottenköpfe, dringt zwischen den Zotten stellenweise nach oben empor und kann, nekrotisch geworden, mit den eingeschlossenen, erdrückten Zotten „nekrotische Knoten", Infarcte bilden. Das Niedrigerwerden des Epithels, die Umwandlung des cylindrischen in ein polygonales, cubisches, fast plattes ist sowohl für die Uterus- als die Tubenmucosa ein kennzeichnendes Merkmal der Schwangerschaft. Die tubaren Gefässe münden in unserem Falle frei in den Zottenraum." (Diese letztere Thatsache beweist Klein durch Serienschnitte.) „An vielen Zotten scheint deutlich ein zweischichtiges Epithel vorhanden zu sein. Die Bilder gleichen dann völlig denen von Langhans und Waldeyer. Bei Verschiebungen des Tubus gewann man jedoch den Eindruck, dass die beiden Epithellagen sich in verschiedener Höhe befanden."

Hofmeier[2]) hat, wie ich bereits angeführt habe, niemals, „auch an den geeignetsten Präparaten älterer Monate", einen doppelten Epithelbelag gefunden und erklärt den Befund eines solchen als optische Täuschung.

In der Einleitung zu seiner ausführlichen Abhandlung über die Zellschicht des Chorions sagt Kastschenko[3]) Folgendes: „Die meisten

---

1) Klein, Zur Anatomie der schwangeren Tube. Zeitschrift für Gynäkologie und Geburtshilfe, Bd. XX, 1890.

2) Hofmeier, Die menschliche Placenta, Wiesbaden 1890, S. 62.

3) Kastschenko, Chorionepithel und Histogenese der Placenta. Archiv für Anatomie und Entwicklungsgeschichte, 1885.

Autoren schreiben dem Chorion und seinen Zotten einen doppelschichtigen Ueberzug zu und jeder deutet diese Erscheinung anders. Winkler betrachtet nur die untere Schicht als eine epitheliale, die obere aber, die, wie er behauptet, nicht an allen Zotten vorhanden ist, wird von ihm als endothelial angesehen. Turner[1]) und Ercolani[2]) rechnen nur die untere Schicht zum eigentlichen Chorionepithel, welches nach ihnen gegen das Ende der Schwangerschaft atrophirt. Der oberen, mehr beständigen Schicht schreiben sie eine mütterliche Herkunft zu. Diese Deutung hat einige vergleichend-embryologische Data für sich und fand deshalb gute Aufnahme in den Lehrbüchern. Kameneff und Jassinsky betrachten die untere Schicht ebenfalls als echtes Chorionepithel, halten sie aber für persistirend und überall verbreitet; wogegen die obere nur stellenweise wahrnehmbare (nach Kameneff nur an unreifen Mutterkuchen) ihrer Ansicht zufolge bloss das Epithel der Uterindrüsen darstellt, in die die Zotten einwachsen sollen. Langhans[3]) betrachtet die obere Schicht als die echt epitheliale; was aber die untere, von ihm als „Zellschicht" bezeichnete anbetrifft, so liess er sie anfangs von den Elementen der Decidua abstammen, schrieb ihr also mütterlichen Ursprung zu. In seiner späteren Arbeit aber leitet er sie von der Hauptplatte der Membrana serosa ab, d. h. betrachtet sie als eine bindegewebige Formation, die nicht nur anatomisch, sondern auch genetisch den fötalen Theilen angehört."

Kastschenko kommt durch seine eigenen Untersuchungen zu dem Resultate, dass das menschliche Chorionepithel aus zwei Schichten besteht, deren obere, „protoplasmatische" die Hauptmasse bildet und in Form eines continuirlichen vielkernigen Plasmodiums das ganze Chorion bekleidet. Die untere, „die Zellschicht", gehört zu den nicht beständigen Gebilden; sie entsteht in Folge einer Ausscheidung einzelner Zellen aus der oberen Schicht. Die grossen Placentarzellen (Serotinazellen) der sogenannten mütterlichen Theile entstehen aus dem Chorionepithel.

Mit diesem Ergebniss der Untersuchung Kastschenko's ist die Thatsache nicht in Einklang zu bringen, dass die Zotten des mir vorliegenden Eies zu einem Theile der „protoplasmatischen" Schicht entbehren und nur eine Lage aufweisen, die die Kennzeichen der „Zellschicht" besitzt.

Minot[4]) nimmt ebenfalls zwei Schichten der Chorionbedeckung an. Diese seien von verschiedenen Anatomen beobachtet und verschieden gedeutet worden. Soweit er wisse, habe noch kein Forscher Beobachtungen gemacht, um durch die Entwicklungsgeschichte dieses Lagers zu zeigen, welche der Hypothesen die richtige sei. Weiter unten bezieht er sich auf Kastschenko und schreibt: „Wenn wir die Exactheit und Präcisiòn der Beobachtungen Kastschenko's bedenken, so haben wir meiner Ansicht nach keinen Grund, von der Entscheidung abzugehen, dass beide Lager Theile des fötalen Ektodermes sind." Ferner: „Der Schluss kann mit Sicherheit formulirt werden, dass das Chorion aussen mit fötalem

---

1) Turner, Journal of Anatomy and Physiology, 1876, Vol. XI, p. 1.

2) Ercolani, Sull' unità del tipo anatomico della placenta nei mammiferi e nell' umana specie e sull' unità fisiologica della nutrizione dei feti in tutti vertebrati. Referat in Virchow's Jahresbericht, 1877, S. 85.

3) Langhans, Ueber die Zellschicht des menschlichen Chorions. Beiträge zur Anatomie und Embryologie. Festschrift für J. Henle, 1882.

4) Minot, Uterus and Embryo. Boston 1889.

Ektoderm bedeckt ist und nirgends eine andere Bedeckung hat, mit Ausnahme da, wo das Chorion laeve der Oberfläche der Decidua aufsitzt und wo das Ende der Zotten die Serotina berührt. Die Decidua bekleidet jedoch die Zotten immer nur in dem Sinne, wie die Kleider den Körper bedecken. Ich glaube, dass der eben formulirte Satz für jedes Chorion zu jeder Periode gilt."

Man sieht aus dieser Zusammenstellung, dass die Meinungen der Autoren über die epitheliale Bedeckung sehr weit auseinander gehen. Nach meinen Untersuchungen haben die Chorionzotten zu einer bestimmten Zeit zweifellos ein doppeltes Epithel, dessen äussere Lage von dem mütterlichen Organismus stammt. Wo das Ei sich inserirt, geht das Uterin-, resp. Tubarepithel Wucherungen ein und überzieht alsdann die Oberfläche der anliegenden, bereits mit Epithel bedeckten Chorionzotten mit einer zweiten Epithellage.

Referate.

Abelmann, M., Ueber die Ausnutzung der Nahrungsstoffe nach Pankreasexstirpation, mit besonderer Berücksichtigung der Lehre von der Fettresorption. Inaug.-Diss. Dorpat 1890.

Die vorliegende Arbeit, unter Minkowski's Leitung im Laboratorium der med. Klinik zu Strassburg ausgeführt, enthält die Resultate einer Reihe sehr exacter Stoffwechselversuche, welche an Hunden nach Exstirpation des Pankreas vorgenommen wurden.

Es zeigte sich, dass die Eiweissstoffe, wenn auch unvollkommen, zur Resorption gelangten; die Ausnutzung betrug ca. 44 %. Gleichzeitige Darreichung von Schweinepankreas erhöhte die Ziffer auf 74—78 %.

Von Amylaceen blieben 20—40 % unausgenützt. Die Hauptwirkung der Pankreasverdauung betrifft Assimilation der Fette: bei totaler Exstirpation erscheint das gesammte eingenommene Fett im Kothe wieder; die Thiere leiden an Steatorrhoe. Die Spaltung der Fette geht trotzdem, wahrscheinlich unter dem Einfluss von Bakterien, zu 30—85 % vor sich. Ob die Fette in Emulsion oder in Masse gegeben wurden, war gleichgültig. Dagegen wurden aus der Milch 30—53 % der Fette aufgenommen. Wurde der Nahrung Schweinepankreas beigefügt, so stieg die Ausnutzung der Fette bis auf 72 %.

Die Discussion der verschiedenen Lehren von der Fettresorption ist im Original nachzusehen.

His (Leipzig).

Klemperer, G., Untersuchungen über Stoffwechsel und Ernährung in Krankheiten. [Aus der I. med. Klinik des Herrn Geh. Rath Prof. Dr. Leyden.] (Zeitschr. f. klin. Med., Bd. XVI, 1890, S. 550.)

Verf. stellt sich zunächst die Frage: wieweit lässt sich der Eiweissumsatz des gesunden Menschen beschränken, und greift dabei die bekannten Voit'schen Zahlen an, welche er für zu hoch gegriffen erklärt.

Um das Minimalbedürfniss an Eiweiss zu bestimmen, müssen zwei Forderungen aufgestellt werden, es muss das Calorienbedürfniss durch N-lose Stoffe gedeckt sein, und es muss ferner dem Organismus Zeit gelassen werden, den Stoffwechsel der veränderten Nahrung anzupassen.

Während für den Hund die Voit'schen hohen Ergänzungszahlen Geltung haben mögen, findet Verf. die für den Menschen gefundenen Minimalwerthe nicht genügend begründet; er weist aus der Literatur eine Reihe von Versuchen nach, welche wesentlich geringere Zahlen zulässig erscheinen lassen, aber ebenfalls der nöthigen Schärfe entbehren.

Um zunächst das Minimalmass von Eiweiss zu ermitteln, bei dem ein Gesunder sich noch im Stickstoffgleichgewicht zu erhalten vermag, stellte K. zwei Versuchsreihen an, bei welchen den Versuchspersonen mehrere Tage hindurch neben reichlichen Mengen von Kohlehydraten und Fett nur 33 g Eiweiss dargeboten wurde. Die sehr fettreiche Nahrung konnte allerdings nur mittelst Darreichung grosser Dosen von Alkohol und von Calc. carbon. bewältigt werden; es fand sich aber, dass trotz der geringen Eiweissmenge nicht nur kein Verlust, sondern sogar ein geringer Ansatz von Stickstoff erzielt werden konnte.

Verf. zieht daraus den Schluss, dass die Lebensfunctionen in gleicher Weise erhalten bleiben, gleichviel, ob den Zellen N-freie oder Eiweissmolecüle dargeboten werden.

Die Zweckmässigkeit einer derartigen eiweissarmen Nahrung für den arbeitenden Menschen ist auch nach K.'s Ansicht zu bestreiten; dagegen kann sie ersichtlich werden, wo es gilt, den N-Verlust des Körpers dadurch zu verringern, dass man die N-Ausscheidung überhaupt auf das geringste Mass reducirt.

Dies zu beweisen, experimentirte Verf. an Hunden, welche mittelst Tamponcanüle dyspnoisch gemacht waren. A. Fränkel, Fleischer und Pentzold hatten gefunden, dass während der Dyspnoë der Eiweisszerfall vermehrt sei; K. fand, dass die Vermehrung rückgängig gemacht und selbst ein geringer Ansatz erzielt werden konnte, wenn die Nahrung bei geringem Eiweissgehalt reichlich Fett und Kohlehydrate enthielt.

Indem wir die Erörterungen des Verf.'s über die Ursache des vermehrten Eiweisszerfalls übergehen, welche an dem Fehler leiden, Arbeits- und Stenosendyspnoë nicht scharf genug zu trennen, kommen wir zu dem Abschnitt, welcher den Eiweissumsatz gesunder, abgemagerter Menschen im Zustande der Bettruhe unter verschiedenen Ernährungsbedingungen behandelt.

Treffend bemerkt K. an der Hand von Beispielen, dass es nothwendig ist, den Stoffwechsel der Cachectischen mit demjenigen gesunder Individuen zu vergleichen, welche mit dem Zustande der Bettruhe den der verminderten Nahrungsaufnahme resp. Inanition verbinden. Beispiele dieser Art findet er in den schlechtgenährten, überarbeiteten, appetitlosen jungen Mädchen der Grossstädte, sowie namentlich in den Kranken mit narbiger, nicht carcinomatöser Oesophagusstenose.

Ein Mädchen der Art, welches mit 48 g Eiweiss geringen Stickstoff-

ten, und möchte erst weitere Beobachtungen abwarten, welche die Indikationsstellung klarer erkennen lassen.

Herr Dührssen (Schlusswort) hält an seinen Ausführungen fest und betont, dass die Zahl der Fälle eine große ist, wo die Massage bessere Erfolge erzielt, als alle übrigen, selbst die eingreifendsten Methoden, wie z. B. die Laparatomie. Das Verdienst, diese ungefährliche Methode angegeben zu haben, gebührt Thure Brandt!

Kleinere Mittheilungen.

16) E. Gunsser. Über einen Fall von Tubarschwangerschaft, ein Beitrag zur Lehre von den Beziehungen zwischen den Chorionzotten und deren Epithel zu dem mütterlichen Gewebe.

(Centralblatt für allgem. Pathologie und pathol. Anatomie 1891. No. 6.)

Verf. untersuchte die Wandung einer rupturirten graviden Tube — die Regel war bei der Verstorbenen 10 Tage ante exitum zum ersten Male ausgeblieben — und fand nur an den Stellen, wo die durch das Ei bedingte Anschwellung zu Ende war, das charakteristische hohe flimmernde Cylinderepithel. An der Übergangszone vom nicht schwangeren zum schwangeren Tubentheil wird das Epithel niedriger, stellenweise fast völlig platt, fehlt theilweise oder ist durch Exsudat unterbrochen und schließt, wo es erhalten ist, große, sehr kernreiche Riesenzellen ein. Das Tubeninnere ist von Chorionzotten erfüllt, die aus zartem, gefäßlosem Schleimgewebe, bedeckt von theils einfachem theils doppeltem Epithelgewebe, bestehen. Das einfache Epithel besteht aus kubischen Zellen mit großen Kernen; wo doppelte Epithelschicht besteht entspricht die innere Schicht diesen Zellen, während die äußere den Charakter des veränderten Tubenepithels hat. Verf. kommt hiernach zu dem Schluss, dass bei in den Tuben zur Entwicklung gelangenden Eiern das veränderte mütterliche Epithel das Epithel der Chorionzotten mit einer zweiten wohl charakterisirten Epithelschicht umgiebt. Diese Umlagerung wird von Wucherungserscheinungen am Tubarepithel begleitet, durch die Riesenzellen producirt werden; diese Riesenzellen breiten sich theilweise an der Oberfläche der Chorionzotten aus, anderntheils bleiben sie frei und degeneriren früher oder später; die ersteren tragen vielleicht zur Ernährung des Embryo bei. Eine ausführliche Zusammenstellung der einzelnen, weit aus einander gehenden Ansichten der verschiedenen Autoren über die Art der Insertion des Eies im mütterlichen Gewebe bildet den Schluss der interessanten Arbeit. **Möller** (Breslau).

17) v. Strauch. Über Hämatocele.

(St. Petersburger med. Wochenschrift 1890. No. 52.)

Verf. berichtet über 2 Fälle aus seiner Praxis. In dem einen Falle war eine rechtsseitige Tubargravidität in der 6. Woche geplatzt, in dem anderen bestand vorher eine chronische Pelviperitonitis ohne Gravidität. Beide Male trat die Hämatocele plötzlich unter den charakteristischen Symptomen ein. Incision von der Scheide aus führte in beiden Fällen zur Heilung. Verf. resumirt seine Anschauungen in etwa folgende Sätze:

1) Die Begriffe: Hämatocele, Hämatoma und Hämorrhagia intraperitonealis sind streng aus einander zu halten.

2) Hämatocele kommt bei ganz gesunden Beckenorganen nicht vor.

3) Wenn eine Hämatocele bei entsprechender Behandlung sich im Laufe eines Monats nicht verkleinert, so ist die Entleerung der Geschwulst angezeigt.

4) Bei Vereiterung des Geschwulstinhalts und bei entschiedener Verschlimmerung des Allgemeinzustandes ist sofort zu eröffnen.

5) Der Schnitt durch das hintere Scheidengewölbe verdient seiner guten Resultate und seiner Einfachheit wegen den Vorzug vor der Laparotomie, so wie vor den übrigen Operationsverfahren.

6) Die Nachbehandlung muss der Operateur selbst übernehmen und sich dabei mit einer vorsichtigen täglichen Ausspülung der eröffneten Höhle begnügen.

7) Die Hämatocelenoperation sollten nur Ärzte vornehmen, die mit allen Details der Laparotomie vertraut sind. **Pfannenstiel** (Breslau).

18) **Abel.** Zur Anatomie der Eileiterschwangerschaft nebst Bemerkungen zur Entwicklung der menschlichen Placenta. (Aus Dr. L. Landau's Privatklinik in Berlin.)

(Archiv für Gynäkologie Bd. XXXIX. Hft. 3.)

Den Untersuchungen liegt das Material von 2 Fällen von Tubenschwangerschaft zu Grunde. In dem einen Falle war Ruptur mit schnellem Tode durch innere Verblutung eingetreten und wurden die Präparate durch die Sektion gewonnen. Nach Verf.s Berechnung handelte es sich um Schwangerschaft in der 4.—5. Woche. In dem 2. Falle wurde nur die Decidua uterina durch spontane Ausstoßung für die Untersuchung gewonnen. Die Pat. genas ohne Operation. Für diesen Fall berechnet A. die Schwangerschaftszeit auf die 10.—11. Woche. Nach kurzer Besprechung der Ätiologie, Diagnose und Therapie geht Verf. zur ausführlichen Besprechung der makroskopischen und mikroskopischen Befunde über, welche sich aus seinen Präparaten ergeben. Unter Verwerthung der einschlägigen Fälle aus der Litteratur kommt Verf. zu folgenden Schlussfolgerungen:

»Bei Eileiterschwangerschaft in der 4.—5. Woche finden wir:

1) Das Endometrium steht im Beginne der Umwandelung in eine Decidua. Die kompakte Schicht, Friedländer's Zellenschicht, ist noch nicht völlig gebildet.

2) Das Oberflächenepithel der Decidua uterina ist noch in der Mitte des 2. Monates erhalten, wenn auch in stark veränderter Form.

3) Die in der Decidua uterina in den oberflächlichen Schichten gelegenen Gefäße sind höchst wahrscheinlich Arterien und Venen. Haargefäßverzweigung findet nicht statt.

4) Eierstock und Eileiter der nicht schwangeren Seite sind unverändert, falls keine Überwanderung stattgefunden hat. Der Eierstock, welcher das Corpus luteum graviditatis enthält, ist vergrößert.

5) Als Ursache für die Entstehung der Schwangerschaft in dem Eileiter kann eine Divertikelbildung in der Eileiterwand oder starke Schlängelung bei Fehlen aller sonstigen krankhaften Erscheinungen angenommen werden. Beide Zustände sind als Entwicklungshemmungen aufzufassen.

6) Der außerhalb des Fruchtsackes gelegene Theil des Eileiters bleibt in den allermeisten Fällen unverändert.

7) In dem Bereiche des Fruchtsackes bildet sich die Eileiterschleimhaut in eine Decidua tubaria um, welche an den Polen des Eies am meisten entwickelt ist, an der Stelle des größten Durchmessers bis auf die Serotina vollkommen verkümmert sein kann (Druckschwund.) Das Oberflächenepithel der Decidua serotina ist verschwunden und ersetzt durch das Endothel der frei mündenden Haargefäße. In der Tiefe der Falten kann noch regelmäßig Epithel der Eileiterschleimhaut enthalten sein.

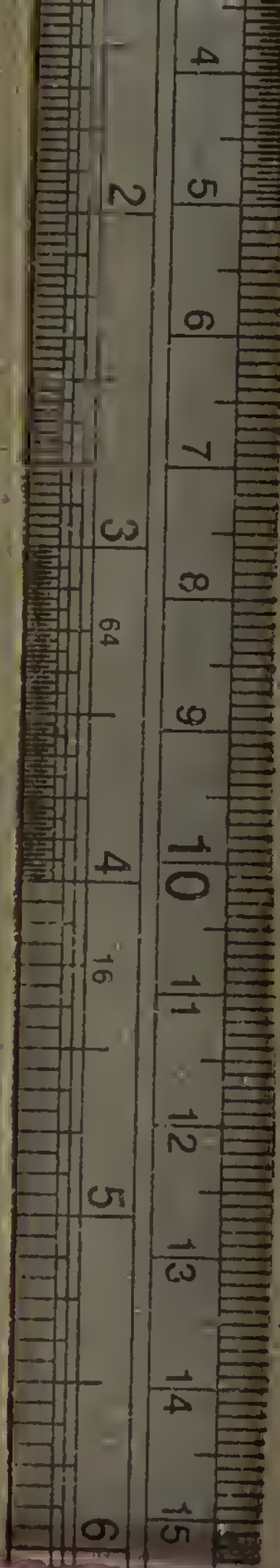
8) In der Mehrzahl der Fälle kommt es nicht zur Bildung einer Decidua tubaria reflexa. Bildet sich eine solche, so ist sie durch den Mangel an Gefäßen von der Reflexa der Gebärmutter wesentlich verschieden.

9) Die Verbindung der Chorionzotten mit der Decidua tubaria ist in der ersten Zeit der Schwangerschaft eine äußerst lockere. Doch findet an einzelnen Stellen eine völlige Verwachsung mit denselben statt (Haftzotten.) Ein Hineinwachsen der Zotten in die Muskulatur nehmen wir nicht an.

10) Das Epithel der Chorionzotten ist ein 3faches. Auf eine doppelte Epithellage fötalen (ektodermalen) Ursprunges folgt als äußerste Begrenzung das mütterliche Gefäßendothel.

11) Die intervillösen Räume sind die stark erweiterten mütterlichen Haargefäße, deren Wände von den Chorionzotten nicht durchbrochen werden.«

Pfannenstiel (Breslau).





IRREGULAR

PAGE

NUMBERING